



NEGATIVE PRESSURE WOUND THERAPY (NPWT) SEBAGAI MANAJEMEN SURGICAL SITE INFECTION (SSI) PADA PEMBEDAHAN FUSI SPINAL: STUDI LITERATUR

Mislan*, Agung Waluyo, Liya Arista

Departemen Keperawatan Medikal Bedah, Fakultas Ilmu Keperawatan, Universitas Indonesia, Jl. Prof. DR. Sudjono D. Pusponogoro, Pondok Cina, Beji, Depok, Jawa Barat 16424, Indonesia

[*mislanrecca@gmail.com](mailto:mislanrecca@gmail.com)

ABSTRAK

Surgical Site Infection (SSI) atau infeksi luka operasi pada prosedur pembedahan fusi spinal diketahui dapat meningkatkan mortalitas, biaya perawatan dan intervensi medik berulang. *Negative Pressure Wound Therapy (NPWT)* atau terapi perawatan luka dengan sistem tekanan negatif secara umum telah menunjukkan hasil yang menjanjikan dalam manajemen SSI dan percepatan pemulihan luka operasi pada berbagai prosedur pembedahan. Namun, kajian tentang penggunaan NPWT pada prosedur pembedahan fusi spinal masih terbatas. Telaah literatur ini bertujuan untuk mengevaluasi efektifitas NPWT dalam manajemen SSI spesifik pada prosedur pembedahan fusi spinal baik sebagai profilaksis maupun perawatan setelah terjadi insiden SSI. Metode telaah literatur dilakukan dengan pencarian artikel penelitian yang membandingkan penggunaan NPWT dan *Standard Wound Dressing (SWD)* dengan desain penelitian kohort atau *Randomized controlled trials (RCT)* yang relevan menggunakan *online database* Embase, Scopus, PubMed, dan *ScienceDirect*. Mekanisme kerja dan cara pengaplikasian NPWT untuk manajemen luka insisi pasca pembedahan fusi spinal juga turut dijelaskan. Artikel penelitian dibatasi dari tahun 2017-2022. Diperoleh enam artikel yang memenuhi kriteria inklusi dengan tiga artikel sebagai manajemen profilaksis dan tiga artikel lainnya sebagai manajemen perawatan setelah terjadi insiden SSI. Hasil analisis menunjukkan bahwa penggunaan NPWT sebagai profilaksis efektif menurunkan insiden SSI, sementara NPWT sebagai manajemen perawatan dapat menurunkan durasi perawatan luka dengan risiko tertinggalnya fragmen material balutan pada luka yang lebih rendah dan jumlah prosedur yang lebih sedikit untuk mencapai penutupan luka operasi fusi spinal. *Evidence based* yang telah ada saat ini merekomendasikan penerapan NPWT untuk manajemen SSI pasca operasi fusi spinal. Sehubungan dengan masih kurangnya bukti klinis yang kuat tentang efikasi dari penerapan NPWT ini, maka masih diperlukan penelitian *Randomized Prospective Clinical Trials* lanjutan.

Kata kunci: infeksi luka operasi; negative pressure wound therapy; operasi fusi spinal

NEGATIVE PRESSURE WOUND THERAPY (NPWT) AS MANAGEMENT OF SURGICAL SITE INFECTION (SSI) IN SPINAL FUSION SURGERY: LITERATURE STUDY

ABSTRACT

Surgical Site Infection (SSI) following spinal fusion surgery may lead to patient mortality, increased treatment costs, and possible recurrent medical interventions. *Negative Pressure Wound Therapy (NPWT)* or wound care therapy with negative pressure systems in general has shown promising results in the management of SSI and accelerated wound recovery in various healing procedures. However, studies on the use of NPWT in spinal fusion procedures are still limited. This literature review aims to assess the effectiveness of NPWT in managing SSI in spinal fusion procedures both as prophylaxis and treatment after an SSI incident. The literature review method is conducted by searching research articles comparing NPWT and *Standard Wound Dressing (SWD)* effectiveness with the relevant cohort or *Randomized Controlled Trial (RCT)* research design using *Embase, Scopus, PubMed, and ScienceDirect* databases. The application trends of NPWT for surgical wounds in spinal fusion surgery were also described. The research articles were limited from 2017 to 2022. Six articles fitted in criteria

of inclusion, three articles were prophylactic management research, and the others were the management of treatment research. Analysis of the articles indicated NPWT as prophylactic could effectively reduce the incidence of postoperative surgical site infections. NPWT as treatment had less time duration, lower risk of sponge fragment retainment, and fewer procedures to achieve wound closure in spinal fusion surgery. There is currently a lack of strong clinical evidence of its efficacy, so rigorous randomized prospective clinical trials are needed.

Keywords: negative pressure wound therapy; surgical site infection; spinal fusion surgery

PENDAHULUAN

Infeksi luka operasi atau *Surgical Site Infection* (SSI) adalah salah satu komplikasi yang umum terjadi setelah prosedur bedah tulang belakang dan berpotensi menyebabkan efek yang merugikan. Hal ini terkait dengan peningkatan *Length of Stay* (LOS), readmisi, mortalitas, biaya perawatan, dan haluaran klinis yang buruk (Gu et al., 2018). Rata-rata peningkatan *Length of Stay* (LOS) terjadi lebih dari 1 minggu dengan risiko mortalitas juga meningkat hingga 2 kali lipat pada pasien dengan SSI. Selain itu, readmisi atau rawat inap kembali ke Rumah Sakit terkait perawatan dan manajemen pengobatan lanjutan terjadi sekitar 25% (Chen et al., 2022).

Insiden SSI setelah prosedur bedah spinal dilaporkan berkisar antara 0,7% - 12% yang merupakan komplikasi dengan prevalensi terbanyak ke tiga setelah pneumonia dan infeksi saluran kemih (Chen et al., 2022; White, Fiani, et al., 2022). Risiko insidensi SSI lebih tinggi pada operasi tulang belakang dengan teknik fusi spinal yang disebabkan karena deformitas, jumlah level fusi yang lebih banyak dan riwayat trauma atau infeksi yang sudah ada sebelumnya, serta penggunaan instrumentasi dan *bone allograft* yang umumnya menyertai fusi spinal dan merupakan bahan asing bagi tubuh (White, Gilad, et al., 2022). Insiden SSI yang berhubungan dengan fusi spinal dilaporkan sekitar 4,15%. Diperkirakan bahwa SSI setelah operasi fusi spinal mengakibatkan rata-rata 11 hari tambahan rawat inap per pasien yang terkena dan sekitar 20% dari keseluruhan readmisi di rumah sakit dalam waktu 30 hari pasca operasi (Pesenti et al., 2018).

Manajemen perawatan SSI yang tepat pada prosedur fusi spinal dengan instrumentasi telah menjadi tantangan tersendiri bagi perawat dan profesional kesehatan lain yang terlibat (Astasio-Picado et al., 2022). Tatalaksana penanganan SSI memiliki banyak variasi dan masih bersifat kontroversial, antara lain dengan terapi tunggal penggunaan antibiotik yang sensitif, *surgical debridement*, *continuous suction irrigation*, *Negative Pressure Wound System*, terapi oksigen hiperbarik, penutupan defek kulit dengan jaringan lokal (*local tissue flapcoverage*), hingga pengangkatan instrumentasi (Zeng et al., 2019). *Negative Pressure Wound Therapy* (NPWT) atau disebut juga dengan *Vacuum-Assisted Wound Closure* (VAC), telah lama digunakan sebagai bagian dari terapi penyembuhan cedera jaringan lunak dan perawatan luka terbuka. Dalam beberapa tahun terakhir, penerapan NPWT telah berkembang lebih luas termasuk pada luka operasi tertutup. Pada penanganan SSI bedah spinal, perawatan luka melalui aplikasi NPWT dengan sistem penghisapan vakum kontinu diketahui dapat memberikan hasil yang lebih baik dan menjanjikan (Daldal & Senkoylu, 2020).

Beberapa penelitian telah menunjukkan manfaat yang signifikan dari penggunaan NPWT pada berbagai prosedur pembedahan. Penurunan insiden SSI (39,9%), penurunan *wound dehiscence* (44,8%) dan penurunan angka reoperasi (97,9%) diketahui terjadi pada penerapan NPWT dibandingkan dengan perawatan luka standar post operasi fusi spinal (Chen et al., 2022). Dari sisi ekonomis, perangkat portable NPWT akan menjadi strategi yang efektif dan berkelanjutan dalam mengurangi biaya pengelolaan pasien dan pengelolaan investasi yang menarik jika dievaluasi secara menyeluruh. Penelitian Foglia et al., (2017) menunjukkan

penggunaan perangkat NPWT selama periode waktu 1 tahun dapat mengurangi pengeluaran biaya perawatan kesehatan sebesar -0,69% (-€ 483.787,92), penghematan Rumah Sakit dalam hal lama hari rawat sebesar -1,10% (-898 hari), dan memungkinkan pembiayaan untuk 95 prosedur tambahan lain (Foglia et al., 2017). Manfaat lainnya adalah durasi perawatan luka (penggantian *dressing* atau balutan) yang lebih singkat pada kelompok iNPWT (10-30 menit per 5-7 hari;) dibanding kelompok SWD (20-50 menit per 2-3 hari) (Nordmeyer et al., 2016).

Penerapan NPWT dilakukan dengan menutup luka menggunakan foam, kasa steril dan plastik perekat yang dihubungkan ke alat elektronik *vacuum pump* menggunakan selang drainase (Naylor et al., 2020). Mekanisme kerja yang tepat dari NPWT belum diketahui secara pasti dan masih terus dilakukan penelitian lebih lanjut. Terdapat beberapa hipotesa tentang mekanisme percepatan proses penyembuhan luka melalui NPWT, yaitu: kontraksi luka, stabilitas lingkungan luka, penghilangan eksudat dan deformasi jaringan lunak (Lambrechts et al., 2022). Saat ini, NPWT telah diperluas penggunaannya tidak hanya menjadi perawatan komplikasi luka pasca operasi tetapi juga dapat diterapkan sebagai terapi profilaksis (Chen et al., 2022). Meskipun beberapa studi telah menunjukkan superioritas dan bukti yang menguntungkan dari NPWT dalam berbagai jenis operasi dibandingkan dengan SWD, namun belum banyak penelitian tentang penerapannya pada prosedur fusi spinal. Tujuan dari tinjauan literatur ini adalah memberikan gambaran yang komprehensif tentang efektifitas penerapan NPWT sebagai *evidence base* untuk manajemen profilaksis dan perawatan SSI pada prosedur bedah fusi spinal.

METODE

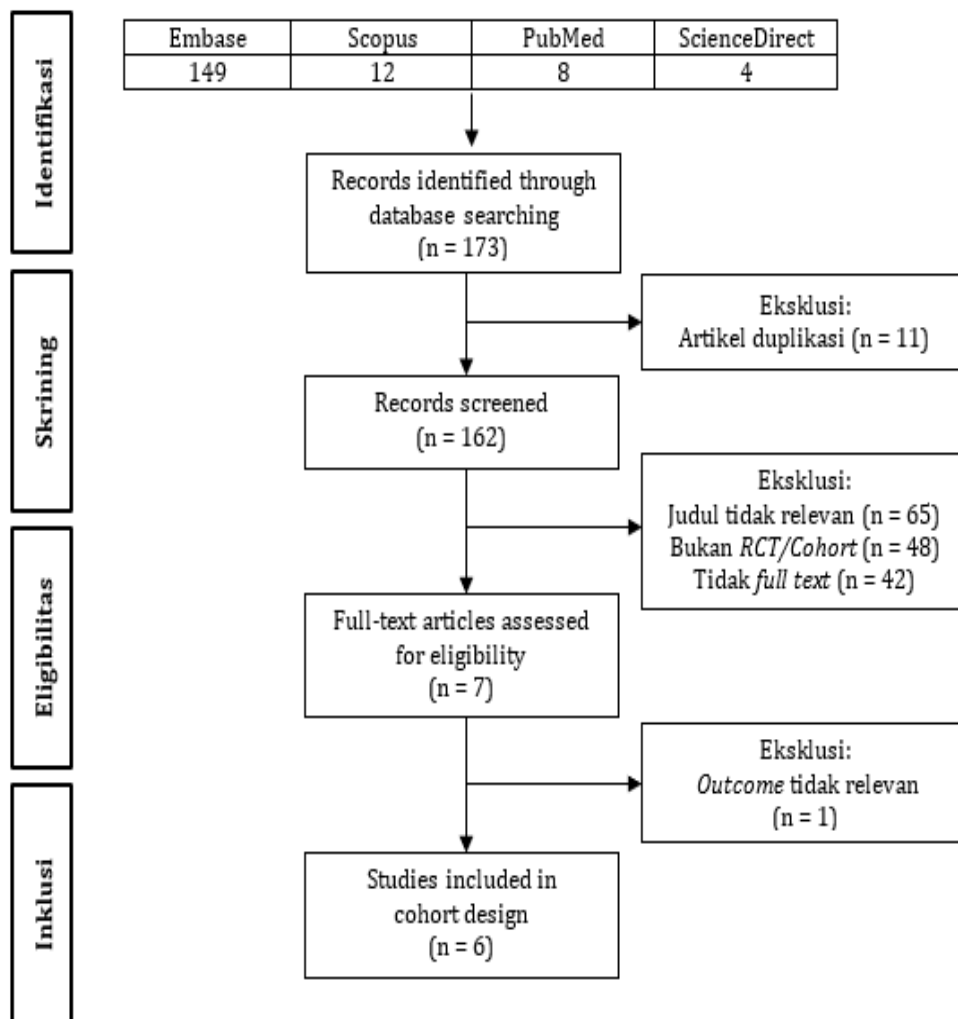
Tinjauan literatur ini membahas artikel yang berkaitan dengan efektifitas penerapan NPWT (*Negative Pressure Wound Therapy*) dalam penatalaksanaan pencegahan dan perawatan setelah terjadi SSI (*Surgical Site Infection*) pada prosedur instrumentasi fusi spinal. Penelitian ini menggunakan metode *literature review* dengan menggunakan *keywords* “*Negative pressure wound therapy*” OR “*Negative Pressure Dressing*” OR “*Topical Negative Pressure*” OR “*Vacuum Assisted Closure*” AND “*Standard Post-Operative Dressing*” OR “*Standard Wound Dressing*” OR “*Traditional Dressing*” AND “*Surgical Site Infection*” OR “*Surgical Wound Infection*” OR “*Post-Operative Wound Infection*” AND “*Spine surgery*” OR “*Spinal surgery*”. Literatur yang digunakan berupa artikel penelitian yang dikumpulkan melalui mesin pencari seperti Embase, Scopus, PubMed, dan ScienceDirect dengan rentang tahun artikel yang diambil yaitu 5 tahun terakhir (2018-2023). Jenis artikel yang digunakan adalah *full paper*, *medicine and health*, *orthopedic*, *spinal fusion surgery*, publikasi berbahasa Inggris atau bahasa Indonesia, artikel *open access* dan metode penelitian kuantitatif dengan design *cohort* atau *randomized cotrolled trial*. Kelayakan studi dinilai menggunakan kerangka kerja PICO. Selanjutnya dilakukan skrining judul dan abstrak untuk identifikasi dan eliminasi artikel yang tidak relevan. Filter pencarian yang digunakan sesuai dengan kriteria inklusi yaitu: sampel adalah pasien yang menjalani prosedur bedah fusi spinal dengan instrumentasi anterior dan/atau posterior, usia ≥ 18 tahun, intervensi manajemen SSI dengan NPWT/VAC, intervensi pembanding adalah *Standard Wound Dressing* dan/atau teknik perawatan luka lainnya, haluan klinis berupa SSI dengan panduan kriteria klasifikasi dari *United States Centers for Disease Control and Prevention*.

HASIL

Pencarian Artikel Penelitian

Didapatkan sebanyak 173 artikel pada tahap awal pencarian dengan 11 diantaranya adalah artikel duplikasi. 155 artikel dikeluarkan setelah dilakukan skrining judul dan abstrak dengan alasan (judul tidak relevan, Non RCT/Cohort, dan artikel tidak *full text*). Setelah membaca

seluruh artikel dan disesuaikan dengan tujuan penelitian, maka didapatkan 6 (enam) artikel yang masuk dalam pembahasan *literature review*. Skema penelusuran artikel penelitian disajikan dalam gambar 1.



Gambar 1. Diagram prisma

Karakteristik Penelitian

Penelitian dilakukan pada total 192 responden yang menjalani tindakan pembedahan fusi spinal dengan instrumentasi anterior atau posterior, terdiri dari fusi *cervicothoracic*, fusi *mid thoracic*, fusi *thoracolumbar*, fusi *transforaminal lumbar interbody*, dan fusi koreksi deformitas dengan instrumentasi hingga ke pelvis dengan rentang usia 18-80 tahun. 6 artikel yang diulas, 5 diantaranya menggunakan desain penelitian *retrospective cohort*, dan 1 penelitian *prospective cohort*. Temuan utama dari seluruh artikel penelitian menunjukkan bukti bahwa dibandingkan metode standar, NPWT sangat tepat sebagai pilihan intervensi, lebih efektif dalam menurunkan insiden SSI dan perkembangan komplikasi luka operasi lainnya (*dehiscence* dan *post-operative seroma*), nilai *ESR*, *CRP* dan *VAS back pain* pada berbagai prosedur fusi spinal tanpa *adverse effect* yang merugikan. Selain juga menurunkan *nursing time*, meningkatkan efisiensi material yang dibutuhkan untuk pergantian *dressing*, serta meningkatkan kepuasan pasien.

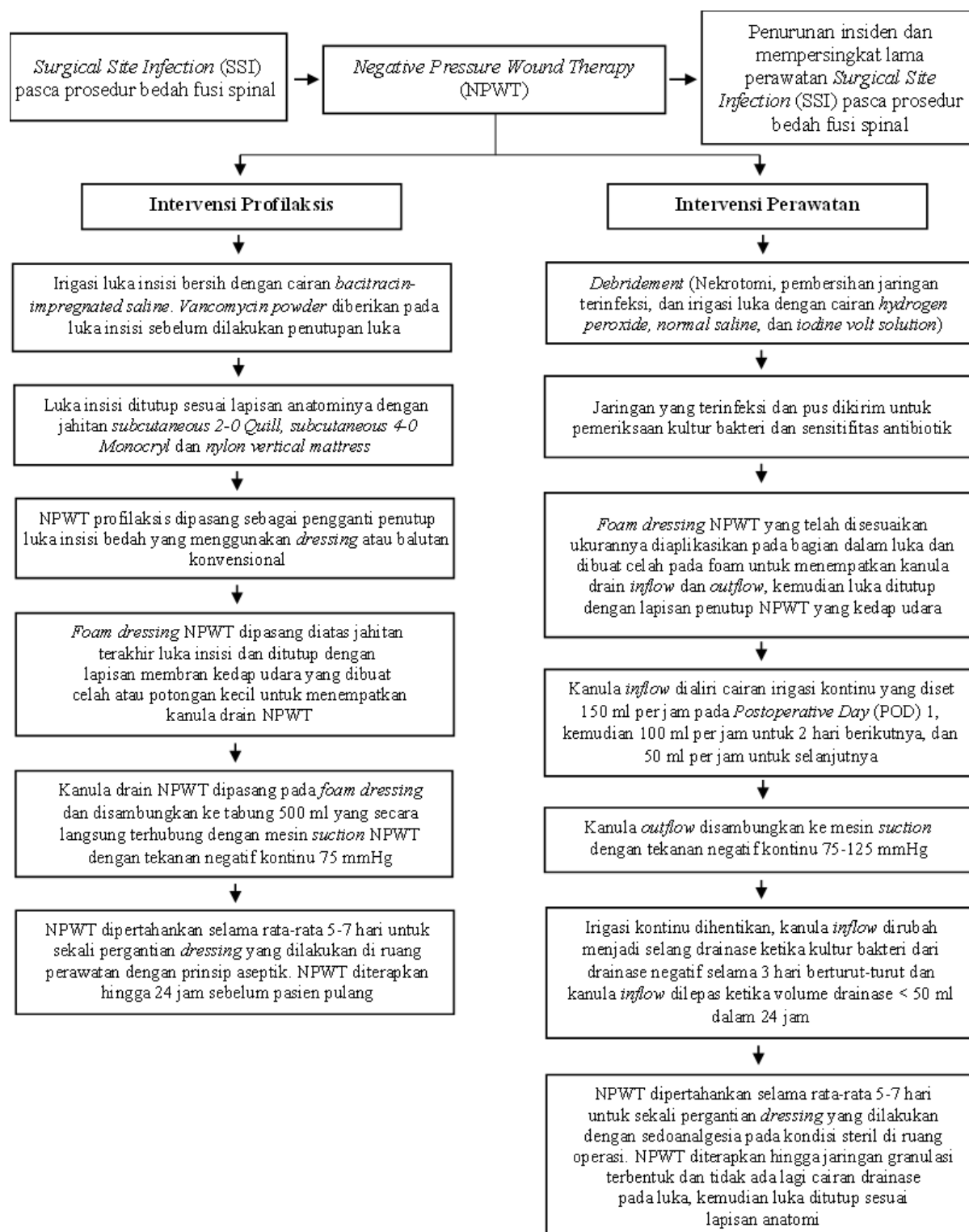
Manajemen Intervensi

Terdapat 3 artikel yang membahas tentang penerapan NPWT sebagai profilaksis SSI; Akhter et al., (2021), Naylor et al., (2020), dan Dyck et al., (2019). Kemudian 3 artikel berikutnya tentang penerapan NPWT sebagai tatalaksana perawatan setelah terjadi insiden SSI; Shi et al., (2021), Lavelle et al., (2020), dan Zeng et al., (2019). Alat NPWT yang digunakan terdiri atas 2-unit portabel (*PICO™System Smith Nephew, UK*; dan *3M PREVENA™System, USA*) dan 1-unit non portabel (*VAC Device KCI, Singapore*) dengan durasi sekali penggantian dressing 5-7 hari. Sistem ini terdiri dari *mesh gauze patch* atau *tulle (Xeroform)* dari bahan *petrolatum gel* yang berguna dalam mempertahankan lingkungan lembab (*moist*) pada luka. Selain itu, pada xeroform juga terdapat kandungan *3% bismuth tribromophenate* yang bersifat antimikroba. Foam berpori (*Granufoam KCI*) ditempatkan diatas *Xeroform*, bagian ini mengisi ruang dalam luka terbuka setelah terjadi SSI atau untuk tujuan profilaksis dengan menutupi permukaan luar di atas jahitan lapisan subkutikuler dari luka insisi. Bagian lainnya adalah balutan luar luka kedap udara (*Tegaderm*), kanula vakum (*PadSensa T.R.A.C*) dan tabung vakum (*InfoV.A.C*) yang saling terhubung. Bagian ini menghasilkan dan mempertahankan tekanan negatif pada rentang 75-125 mmHg (Barillo et al., 2017; Naylor et al., 2020). Pada responden dengan tujuan profilaksis, intervensi NPWT diberikan segera setelah pembedahan selesai dilakukan hingga 24 jam sebelum pasien pulang dengan *length of stay* 1-2 minggu, dan *follow-up* selama 6-12 minggu post intervensi NPWT (Akhter et al., 2021; Dyck et al., 2019; Naylor et al., 2020). Pada responden yang sudah mengalami SSI, sebelum penerapan NPWT, dilakukan tindakan *debridement* terlebih dahulu setelah melengkapi asesmen klinik, laboratorium dan radiologi. Intervensi NPWT diberikan hingga 24 jam sebelum pasien pulang dengan *length of stay* dan *follow-up* yang lebih lama, masing-masing selama 26-46 hari dan 6-38 bulan (Lavelle et al., 2020; Shi et al., 2021; Zeng et al., 2019).

Tabel 1.
Hasil Pencarian Artikel

Author	Aim	Design of study	Management	Results
Akhter et al., (2021)	Mendemonstrasikan efektifitas dari penerapan NPWT dalam menurunkan angka kejadian SSI pasca operasi spinal	Retrospective cohort	Profilaksis	Komplikasi luka pasca operasi lebih tinggi pada kelompok perawatan luka tradisional dibandingkan dengan kelompok NPWT. Terdapat masing-masing 7,1% pasien pada kelompok perawatan luka tradisional mengalami komplikasi luka pasca operasi (SSI, superficial dehiscence, dan kebutuhan untuk operasi revisi) berbanding 2,4% pada kelompok NPWT (P = .035). Simpulan: Penerapan NPWT secara independen berhubungan dengan penurunan angka kejadian SSI pasca operasi spinal.
Naylor et al., (2020)	Menggambarkan efektifitas insisional Negative Pressure Wound Therapy (iNPWT) pada penanganan dehiscence dan SSI pasca tindakan bedah instrumentasi spinal	Retrospective cohort	Profilaksis	iNPWT menurunkan angka kejadian dehiscence dan SSI pada pasien fusi lumbar dengan instrumentasi pendekatan anterior. Dehiscence atau SSI terjadi pada 20% pasien non-NPWT yang menjalani fusi anterior lumbar dan membutuhkan operasi revisi, readmisi kembali ke RS atau keduanya. Kontras dengan pasien NPWT, dimana tidak ada yang mengalami dehiscence atau SSI (P = 0.01). Simpulan: Penerapan iNPWT sangat tepat sebagai pilihan terapi untuk pasien bedah instrumentasi spinal dengan risiko tinggi mengalami komplikasi luka operasi.

Author	Aim	Design of study	Management	Results
Dyck et al., (2019)	Mengetahui adanya pengaruh NPWT terhadap penurunan SSI dibanding dengan perawatan luka standar pada pasien dengan open posterior fusi spinal dengan risiko tinggi infeksi	Prospective cohort	Profilaksis	NPWT menurunkan setengah angka kejadian SSI pada pasien open posterior fusi spinal dengan risiko tinggi infeksi (10% kejadian SSI) dibandingkan perawatan luka standar (21% kejadian SSI) dengan tidak terdapat efek sekunder yang merugikan dari penerapan NPWT. Simpulan: NPWT sangat menjanjikan dalam manajemen pencegahan SSI dan mempercepat proses penyembuhan luka insisi open posterior fusi spinal.
Shi et al., (2021)	Mengevaluasi kelayakan dan efikasi penggunaan sistem Vacuum-assisted Closure (VAC) pada luka insisi tertutup yang dikombinasi dengan irigasi kontinuu untuk perawatan early deep SSI setelah fusi posterior lumbal	Retrospective cohort	Perawatan	Seluruh pasien sembuh dari early deep SSI dengan implan yang tetap dipertahankan. Secara signifikan terjadi efek yang lebih baik antara pre operasi dan post operasi pada nilai ESR, CRP dan skor VAS back pain pada kelompok intervensi (VAC/NPWT) dibandingkan kelompok kontrol (perawatan luka standar) dengan angka kepuasan pasien 90,5% dan tidak ada yang poor outcomes sesuai kriteria fungsional Kirkaldy-Willis ($P < 0,05$). Simpulan: Metode VAC dengan irigasi kontinuu layak diterapkan pada perawatan early deep SSI setelah fusi posterior lumbal dengan instrumentasi.
Lavelle et al., (2020)	Membandingkan efikasi komplikasi dari VAC/NPWT suprafascial dibandingkan dengan VAC/NPWT tradisional pada manajemen SSI pasca prosedur bedah spinal	Retrospective cohort	Perawatan	Intervensi perawatan SSI pasca prosedur bedah spinal dengan VAC/NPWT suprafascial lebih efektif dibandingkan dengan VAC/NPWT tradisional dalam menurunkan angka reoperasi, durasi perawatan luka, dan frekuensi penggantian dressing di ruang operasi pada kelompok intervensi dengan VAC/NPWT ($P < 0,05$). Simpulan: NPWT sangat berguna dalam manajemen infeksi spinal dengan durasi perawatan yang lebih singkat dan risiko retensi fragmen spons yang lebih rendah.
Zeng et al., (2019)	Membandingkan efikasi dari Closed Suction Irrigation System (CSIS) dan NPWT pada penatalaksanaan deep SSI yang terjadi pasca prosedur instrumentasi lumbal	Retrospective cohort	Perawatan	Tidak terjadi komplikasi pada penerapan intervensi NPWT maupun CSIS pasca prosedur instrumentasi lumbal, dan didapatkan perbaikan yang signifikan terhadap skor Japanese Orthopaedic Association Rating System (JOA) dan penurunan skor Oswestry Disability Index (ODI) setelah menyelesaikan seluruh intervensi dengan lama terapi NPWT yang lebih singkat (63.7 ± 8.9 hari) dari terapi CSIS (70.7 ± 14.8 hari) Simpulan: NPWT dan CSIS direkomendasikan dalam manajemen deep SSI pasca operasi lumbal dengan instrumentasi. CSIS lebih ekonomis dan NPWT lebih mudah diterapkan pada pelayanan keperawatan pasca operasi karena dinilai lebih praktis dan portabel.



Gambar 2. Analisa Sintesis

PEMBAHASAN

Surgical site infection (SSI) merupakan salah satu komplikasi post operatif yang paling sering terjadi pada intervensi pembedahan tulang belakang dan memberikan beban yang besar bagi pasien maupun institusi pelayanan kesehatan (Akhter et al., 2021). Mikroorganisme patogen

penyebab tertinggi pada insiden SSI pasca bedah spinal adalah *Staphylococcus aureus* (37.9%), *Staphylococcus epidermidis* (22.7%), dan *Methicillin-resistant staphylococcus species* (23.1%) dengan faktor risiko meliputi diabetes, obesitas, hipertensi, PPOK, ISK, adanya riwayat operasi spinal, skor American Society of Anesthesiology (ASA) >3, dan penggunaan kortikosteroid jangka panjang (Deng et al., 2019; Zhou et al., 2020). Risiko SSI dapat dimitigasi pada fase pre-operatif melalui manajemen penyakit kronis yang optimal, pemeriksaan *Methicillin-Resistant Staphylococcus Aureus* (MRSA) dan *Methicillin-Sensitive Staphylococcus Aureus* (MSSA), serta dengan penerapan chlorhexidine shower. Selama fase intra-operatif, penggunaan chlorhexidine-ethanol untuk desinfeksi area operasi, antibiotik profilaksis yang tepat, irigasi luka, dan vancomycin powder dapat mencegah SSI lebih lanjut (White, Fiani, et al., 2022).

Pada pertengahan abad ke-20, modern dressing mulai diterapkan dan terus mengalami perkembangan melalui temuan-temuan riset dalam upaya mencari alternatif teknik wound dressing baru (Gayatri, 2014). Dalam manajemen SSI, penerapan NPWT sebagai intervensi adjuvan perawatan luka post-operatif berbagai tipe pembedahan telah menjadi pilihan dengan cukup banyak evidence base yang mendukung dan lebih populer dalam beberapa tahun terakhir (Ailaney et al., 2021; Sahebally et al., 2018; Zwanenburg et al., 2020). Namun, masih belum banyak penelitian yang menganalisis terkait efektifitas penggunaan NPWT pada perawatan luka pasca bedah spinal, khususnya dengan tindakan fusi spinal (Naylor et al., 2020). Analisis dari enam artikel penelitian pada telaah literatur ini secara keseluruhan menunjukkan bahwa NPWT signifikan dalam menurunkan insiden SSI, dehiscence, seroma post operatif, readmisi dan reoperasi pada prosedur fusi spinal.

Pada penelitian retrospektif Akhter et al. (2021) melaporkan tidak terjadi insiden SSI dengan intervensi NPWT (0%) sebagai profilaksis dibandingkan perawatan luka post operasi standar yang biasa diberikan, dengan insiden SSI 7,1% pada tindakan bedah instrumentasi posterior cervicothoracic, thoracic, thoracolumbar dan fusi lumbar. Hasil penelitian ini diperkuat dengan analisis penelitian RCT dari Nordmeyer et al. (2016), dimana terjadi penurunan sekresi cairan luka pada kelompok intervensi dengan NPWT sebagai terapi adjuvan profilaksis ($454,0 \pm 229,6$ ml) dibandingkan kelompok perawatan luka standar dengan sistem dry dressing ($621,5 \pm 286,5$ ml). Selain itu, terjadi penurunan volume seroma yang diidentifikasi dengan ultrasonografi pada POD 10 (Kelompok kontrol: $1,6 \pm 2,6$ ml vs Kelompok intervensi: $0,5 \pm 1,0$ ml). Penelitian dari Naylor et al. (2020) dengan kesimpulan yang sama, merekomendasikan pilihan intervensi dengan NPWT pada pasien yang menjalani tindakan fusi spinal dengan instrumentasi dan berisiko tinggi mengalami komplikasi luka operasi. Hasil penelitian ini menunjukkan tidak terjadi dehiscence atau SSI pada pasien pasca bedah instrumentasi posterior spinal yang diberikan terapi NPWT (0%) dibanding non-NPWT (20%).

Penggunaan NPWT sebagai manajemen pemulihan insiden SSI pada bedah spinal telah menjadi topik menarik sekaligus merupakan tantangan bagi pengembangan kualitas layanan kesehatan berkelanjutan yang efektif dan efisien dalam upaya menurunkan komplikasi pasca bedah spinal. Pada penelitian retrospektif Shi et al. (2021), dilaporkan terjadi penurunan level ESR, CRP, skor VAS back pain, dan angka kesembuhan 100% dengan instrumentasi dapat dipertahankan melalui penggunaan sistem VAC pada luka insisi tertutup yang dikombinasi dengan irigasi kontinuu untuk perawatan early deep SSI setelah fusi posterior lumbar dengan instrumentasi. Hasil penelitian lain dari Zeng et al. (2019) mendukung penggunaan NPWT sebagai terapi adjuvan yang efektif untuk penatalaksanaan insiden SSI pada bedah spinal. Karaaslan et al. (2015) juga melaporkan hasil yang sama bahwa pada rata-rata durasi penggunaan NPWT 15.5 hari, seluruh pasien (100%) sembuh dengan instrumen yang tetap dipertahankan.

Asumsi hipotesis tentang mekanisme kerja NPWT adalah pada efek peningkatan atau augmentasi aliran darah lokal, promosi pembentukan jaringan granulasi, dan reduksi kontaminasi bakteri, edema dan eksudat (Webster et al., 2019). NPWT menjaga lingkungan yang lembab pada luka yang merupakan kunci penyembuhan luka. Efek suctioning pada NPWT dapat menghilangkan edema, darah, dan cairan serosa (mengandung mediator inflamasi) dari luka dan membuka pembuluh kapiler di sekitar tepi luka (Kim et al., 2022). NPWT memberikan gaya kontraktile untuk meningkatkan pendekatan antar tepi luka atau mengurangi regangan pada tepi luka. Terjadi mikrodeformasi disebabkan oleh sifat adherence foam pada permukaan luka, memfasilitasi terbentuknya lingkungan mikro pada luka yang mendukung penyembuhan dan mencegah perkembangan luka kronis (Horch et al., 2020). Secara khusus, kekuatan mikrodeformasi mekanik ini menyebabkan inhibisi apoptosis, perubahan sinyal sel dan ekspresi gen yang mendorong percepatan proliferasi sel. Perubahan sinyal sel ini meliputi perubahan faktor pertumbuhan endotel vaskular, IL-6 dan IL-8 (Normandin et al., 2021). Tekanan 125 mmHg pada NPWT merupakan tekanan negatif maksimal yang terbukti dapat mempercepat proses pembentukan jaringan granulasi dengan banyak kapiler pada dasar luka insisi tanpa menyebabkan gangguan perfusi (Agarwal et al., 2019).

Perangkat NPWT diketahui memungkinkan periode durasi waktu yang lebih lama antar penggantian dressing, dimana proses pergantian dressing yang terlalu sering dapat meningkatkan nyeri dan ketidaknyamanan pada pasien (Janssen et al., 2016). Dressing NPWT/VAC dressing umumnya dapat diganti setiap 5-7 hari menyesuaikan dengan kondisi pasien dan tidak terjadi reaksi alergi atau perdarahan pada luka (Shi et al., 2021). Selain itu, material yang diperlukan untuk pergantian dressing lebih sedikit (NPWT: glove 3-6 pcs, plester adesif 10-20 pcs; standar wound dressing: glove 5-15 pcs; plester adesif 20-50 pcs), tetapi belum dilakukan perhitungan cost-effectiveness secara lebih rinci dan menyeluruh meliputi biaya pengadaan perangkat NPWT, Length of Stay (LOS), pemeriksaan diagnostik, readmisi, reoperasi, penggunaan antibiotik dan terapi medikasi lainnya (Nordmeyer et al., 2016).

Selain beberapa aspek manfaat yang menguntungkan, terdapat juga keterbatasan dari penggunaan NPWT, dimana penggantian dressing pada perawatan SSI pasien pasca fusi spinal lebih dianjurkan untuk dilakukan di ruang operasi dengan risiko kontaminasi yang minimal, sehingga dianggap kurang praktis dan memerlukan lebih banyak proses persiapan dibanding perawatan luka standar (Kim et al., 2022). Pada penelitian Shi et al. (2021), dilaporkan terdapat 1 dari 21 pasien yang menjadi responden mengalami skin rash disertai rasa gatal pada area penempelan perangkat NPWT disebabkan oleh kontak yang lama (16 hari), tetapi tidak terjadi perdarahan pada area luka. Penelitian Jones et al. (2007) melaporkan terjadi kematian satu orang pasien pasca operasi karena perdarahan dengan dugaan diperburuk oleh penempatan NPWT pada luka. Kondisi perdarahan ini sebagai kelanjutan dari kehilangan darah intraoperatif yang tinggi dan penolakan transfusi atas dasar pertimbangan religious. Berbeda dengan penelitian Foxx et al. (2018), NPWT diketahui merupakan alat yang efektif sebagai bagian tatalaksana hematoma epidural simptomatik pasca operasi spinal. Selain itu, pada pasien pasca operasi spinal dengan komplikasi deep SSI dan durotomy atau lapisan dura medula spinalis yang terekspos pada intraoperatif terbukti tidak terjadi kebocoran cairan serebrospinal dengan NPWT yang diatur pada tekanan minimal sekitar 50 mmHg (Alcala-Marquez et al., 2018). Saat ini hampir semua penelitian terkait melaporkan tidak terdapat komplikasi penggunaan NPWT pada berbagai prosedur operasi termasuk fusi spinal. Penerapannya direkomendasikan baik sebagai tindakan profilaksis maupun tatalaksana perawatan setelah terjadi SSI sepanjang tidak terdapat kontraindikasi (keganasan pada luka, pembuluh darah yang terbuka, akar syaraf yang terekspos pada luka; dan adanya jaringan nekrotik yang disertai eskar). Namun, saat ini mayoritas evidence base lebih fokus pada penerapan NPWT sebagai tatalaksana perawatan

setelah terjadi SSI pada prosedur fusi spinal terkait pertimbangan cost effectiveness (White, Gilad, et al., 2022).

Penelitian yang mendukung rata-rata dilakukan pada jumlah sampel yang minimal berkisar 6-76 atau kurang dari 100 responden. Seluruh desain penelitian merupakan retrospective cohort (evidence base level 3). Selain itu, perangkat NPWT pada setiap penelitian yang digunakan berasal dari produsen atau manufaktur tunggal, tetapi tidak disebutkan sebagai sumber pendanaan penelitian. Pelaksanaan evidence-based nursing practice dan kegiatan inovasi lain khususnya terkait dengan tatalaksana SSI, sangat dibutuhkan terutama pada area keperawatan yang paling banyak bersentuhan dan terlibat langsung pada tatalaksana pasien. Intervensi keperawatan kolaboratif sebagai bagian dari tatalaksana SSI menggunakan NPWT, cocok dan baik digunakan dalam asuhan keperawatan khususnya dalam area muskuloskeletal kasus fusi tulang belakang dan instrumentasi baik melalui pendekatan anterior maupun posterior. Dari sisi pertimbangan biaya penggunaan NPWT, perlunya adanya pengembangan melalui modifikasi atau inovasi NPWT sebagai alat kesehatan yang dapat diproduksi di dalam negeri, dan secara ekonomis lebih dapat terjangkau namun tetap efektif. Selain itu, pada penerapan NPWT baik sebagai profilaksis atau pencegahan maupun sebagai tatalaksana perawatan SSI pasca prosedur fusi spinal masih perlu penelitian lebih lanjut dengan sampel yang lebih besar dan desain randomized controlled trial.

SIMPULAN

Penggunaan NPWT efektif dalam mengurangi insiden SSI, readmisi kembali ke Rumah Sakit atau klinik pelayanan kesehatan dan tindakan reoperasi. Meskipun, penerapan NPWT pasca fusi spinal juga direkomendasikan sebagai tindakan profilaksis, namun saat ini, mayoritas evidence base lebih fokus pada penerapannya sebagai tatalaksana perawatan setelah terjadi insiden SSI. Penelitian lebih lanjut masih diperlukan sehingga dapat lebih memperkuat bukti klinis untuk direkomendasikan sebagai tatalaksana perawatan rutin pada operasi fusi tulang belakang.

DAFTAR PUSTAKA

- Agarwal, P., Kukrele, R., & Sharma, D. (2019). Vacuum assisted closure (VAC)/negative pressure wound therapy (NPWT) for difficult wounds: A review. *Journal of Clinical Orthopaedics and Trauma*, *10*(5), 845. <https://doi.org/10.1016/J.JCOT.2019.06.015>
- Ailaney, N., Johns, W. L., Golladay, G. J., Strong, B., & Kalore, N. v. (2021). Closed Incision Negative Pressure Wound Therapy for Elective Hip and Knee Arthroplasty: A Systematic Review and Meta-Analysis of Randomized Controlled Trials. *The Journal of Arthroplasty*, *36*(7), 2402–2411. <https://doi.org/10.1016/J.ARTH.2020.11.039>
- Akhter, A. S., McGahan, B. G., Close, L., Dornbos, D., Toop, N., Thomas, N. R., Christ, E., Dahdaleh, N. S., & Grossbach, A. J. (2021). Negative pressure wound therapy in spinal fusion patients. *International Wound Journal*, *18*(2), 158–163. <https://doi.org/10.1111/iwj.13507>
- Alcala-Marquez, C., Torrealba, R., Mehbod, A. A., Dawson, J. M., Dressel, T. D., & Transfeldt, E. E. (2018). Recurrent Surgical Site Infections in the Spine After Treatment with the Vacuum-assisted Closure (VAC) System. *Clinical Spine Surgery*, *31*(8), 351–355. <https://doi.org/10.1097/BSD.0000000000000668>
- Astasio-Picado, Á., Montero, M. D. M., López-Sánchez, M., Jurado-Palomo, J., Cobos-Moreno, P., & Gómez-Martín, B. (2022). The Effectiveness of Negative Pressure

- Therapy: Nursing Approach. *Journal of Personalized Medicine*, 12(11), 1813. <https://doi.org/10.3390/jpm12111813>
- Barillo, D. J., Barillo, A. R., Korn, S., Lam, K., & Attar, P. S. (2017). The antimicrobial spectrum of Xeroform®. *Burns: Journal of the International Society for Burn Injuries*, 43(6), 1189–1194. <https://doi.org/10.1016/J.BURNS.2016.10.023>
- Chen, Z., Sun, J., Yao, Z., Song, C., & Liu, W. (2022). Can prophylactic negative pressure wound therapy improve clinical outcomes in spinal fusion surgery? A meta-analysis. In *European Spine Journal* (Vol. 31, Issue 6, pp. 1546–1552). Springer Science and Business Media Deutschland GmbH. <https://doi.org/10.1007/s00586-022-07178-y>
- Daldal, I., & Senkoylu, A. (2020). Strategies of management of deep spinal infection: from irrigation and debridement to vacuum-assisted closure treatment. *Annals of Translational Medicine*, 8(2), 33–33. <https://doi.org/10.21037/atm.2019.11.60>
- Deng, H., Chan, A. K., Ammanuel, S. G., Chan, A. Y., Oh, T., Skrehot, H. C., Edwards, C. S., Kondapavulur, S., Nichols, A. D., Liu, C., Yue, J. K., Dhall, S. S., Clark, A. J., Chou, D., Ames, C. P., & Mummaneni, P. v. (2019). Risk factors for deep surgical site infection following thoracolumbar spinal surgery. *Journal of Neurosurgery. Spine*, 32(2), 292–301. <https://doi.org/10.3171/2019.8.SPINE19479>
- Dyck, B. A., Bailey, C. S., Steyn, C., Petrakis, J., Urquhart, J. C., Raj, R., & Rasoulinejad, P. (2019). Use of incisional vacuum-assisted closure in the prevention of postoperative infection in high-risk patients who underwent spine surgery: a proof-of-concept study. *Journal of Neurosurgery. Spine*, 31(3), 430–439. <https://doi.org/10.3171/2019.2.SPINE18947>
- Foglia, E., Ferrario, L., Garagiola, E., Signoriello, G., Pellino, G., Croce, D., & Canonico, S. (2017). ClinicoEconomics and Outcomes Research Dovepress Economic and organizational sustainability of a negative-pressure portable device for the prevention of surgical-site complications. *ClinicoEconomics and Outcomes Research*, 2017, 9–343. <https://doi.org/10.2147/CEOR.S128139>
- Foxx, K. C., Mesfin, A., & Molinari, R. (2018). Negative pressure dressing management of recurrent postoperative epidural hematoma and uncontrollable intraoperative hemorrhage in posterior spine surgery: report of 4 cases. *Journal of Neurosurgery. Spine*, 28(2), 220–225. <https://doi.org/10.3171/2017.5.SPINE17387>
- Gayatri, D. (2014). Perkembangan Manajemen Perawatan Luka: Dulu dan Kini. *Jurnal Keperawatan Indonesia*, 2(8), 304–308. <https://doi.org/10.7454/jki.v2i8.100>
- Gu, W., Tu, L., Liang, Z., Wang, Z., Aikenmu, K., Chu, G., Zhang, E., & Zhao, J. (2018). Incidence and risk factors for infection in spine surgery: A prospective multicenter study of 1764 instrumented spinal procedures. *American Journal of Infection Control*, 46(1), 8–13. <https://doi.org/10.1016/j.ajic.2017.09.025>
- Horch, R. E., Ludolph, I., Müller-Seubert, W., Zetzmann, K., Hauck, T., Arkudas, A., & Geierlehner, A. (2020). Topical negative pressure wound therapy: emerging devices and techniques. *Expert Review of Medical Devices*, 17(2), 139–148. <https://doi.org/10.1080/17434440.2020.1714434>
- Janssen, A. H. J., Mommers, E. H. H., Notter, J., de Vries Reilingh, T. S., & Wegdam, J. A.

- (2016). Negative pressure wound therapy versus standard wound care on quality of life: a systematic review. *Journal of Wound Care*, 25(3), 154–159. <https://doi.org/10.12968/JOWC.2016.25.3.154>
- Jones, G. A., Butler, J., Lieberman, I., & Schlenk, R. (2007). Negative-pressure wound therapy in the treatment of complex postoperative spinal wound infections: complications and lessons learned using vacuum-assisted closure. *Journal of Neurosurgery. Spine*, 6(5), 407–411. <https://doi.org/10.3171/SPI.2007.6.5.407>
- Karaaslan, F., Erdem, Ş., & Mermerkaya, M. U. (2015). Wound management with vacuum-assisted closure in postoperative infections after surgery for spinal stenosis. *International Medical Case Reports Journal*, 8, 7–11. <https://doi.org/10.2147/IMCRJ.S76214>
- Kim, D. C., Carlson, B. C., Shafa, E., & Mehbod, A. A. (2022). Vacuum-Assisted Wound Closure Management for Posterior Lumbar Spine Infections. *The Journal of the American Academy of Orthopaedic Surgeons*, 30(9), 395–399. <https://doi.org/10.5435/JAAOS-D-17-00032>
- Lambrechts, M. J., D'Antonio, N. D., Issa, T. Z., Levy, H. A., Yalla, G. R., Berthiaume, E., Ciesielka, K. A., Kepler, C. K., & Canseco, J. A. (2022). The Usefulness of Closed Incision Negative Pressure Wound Therapy After Spinal Fusion: A Systematic Review and Meta-Analysis. In *World Neurosurgery*. Elsevier Inc. <https://doi.org/10.1016/j.wneu.2022.09.048>
- Lavelle, W. F., Kurra, S., Rashid, A., Yirenkyi, H., & Castle, P. (2020). *Management of Spine Surgical Site Wound Infections Outcomes of Negative Pressure Wound Therapies in the*. <https://doi.org/10.14444/7110>
- Naylor, R. M., Gilder, H. E., Gupta, N., Hydrick, T. C., Labott, J. R., Mauler, D. J., Trentadue, T. P., Ghislain, B., Elder, B. D., & Fogelson, J. L. (2020). Effects of Negative Pressure Wound Therapy on Wound Dehiscence and Surgical Site Infection Following Instrumented Spinal Fusion Surgery—A Single Surgeon's Experience. *World Neurosurgery*, 137, e257–e262. <https://doi.org/10.1016/j.wneu.2020.01.152>
- Nordmeyer, M., Pauser, J., Biber, R., Jantsch, J., Lehrl, S., Kopschina, C., Rapke, C., Bail, H. J., Forst, R., & Brem, M. H. (2016). Negative pressure wound therapy for seroma prevention and surgical incision treatment in spinal fracture care. *International Wound Journal*, 13(6), 1176–1179. <https://doi.org/10.1111/iwj.12436>
- Normandin, S., Safran, T., Winocour, S., Chu, C. K., Vorstenbosch, J., Murphy, A. M., & Davison, P. G. (2021). Negative Pressure Wound Therapy: Mechanism of Action and Clinical Applications. *Seminars in Plastic Surgery*, 35(3), 164–170. <https://doi.org/10.1055/S-0041-1731792>
- Pesenti, S., Pannu, T., Andres-Bergos, J., Lafage, R., Smith, J. S., Glassman, S., de Kleuver, M., Pellise, F., Schwab, F., & Lafage, V. (2018). What are the risk factors for surgical site infection after spinal fusion? A meta-analysis. *European Spine Journal*, 27(10), 2469–2480. <https://doi.org/10.1007/S00586-018-5733-7/TABLES/4>
- Sahebally, S. M., McKevitt, K., Stephens, I., Fitzpatrick, F., Deasy, J., Burke, J. P., & McNamara, D. (2018). Negative Pressure Wound Therapy for Closed Laparotomy Incisions in General and Colorectal Surgery: A Systematic Review and Meta-analysis. *JAMA Surgery*, 153(11). <https://doi.org/10.1001/JAMASURG.2018.3467>

- Shi, H., Zhu, L., Jiang, Z. L., Huang, Z. H., & Wu, X. T. (2021). The use of incisional vacuum-assisted closure system following one-stage incision suture combined with continuous irrigation to treat early deep surgical site infection after posterior lumbar fusion with instrumentation. *Journal of Orthopaedic Surgery and Research*, 16(1). <https://doi.org/10.1186/s13018-021-02588-y>
- Webster, J., Liu, Z., Norman, G., Dumville, J. C., Chiverton, L., Scuffham, P., Stankiewicz, M., & Chaboyer, W. P. (2019). Negative pressure wound therapy for surgical wounds healing by primary closure. *The Cochrane Database of Systematic Reviews*, 3(3). <https://doi.org/10.1002/14651858.CD009261.PUB4>
- White, A. J., Fiani, B., Jarrah, R., Momin, A. A., & Rasouli, J. (2022). Surgical Site Infection Prophylaxis and Wound Management in Spine Surgery. *Asian Spine Journal*, 16(3), 451. <https://doi.org/10.31616/ASJ.2020.0674>
- White, A. J., Gilad, R., Motivala, S., Fiani, B., & Rasouli, J. (2022). Negative Pressure Wound Therapy in Spinal Surgery. *Bioengineering*, 9(11), 614. <https://doi.org/10.3390/bioengineering9110614>
- Zeng, J., Sun, X., Sun, Z., Guan, J., Han, C., Zhao, X., Zhang, P., Xie, Y., & Zhao, J. (2019). Negative Pressure Wound Therapy Versus Closed Suction Irrigation System in the Treatment of Deep Surgical Site Infection After Lumbar Surgery. *World Neurosurgery*, 127, e389–e395. <https://doi.org/10.1016/j.wneu.2019.03.130>
- Zhou, J., Wang, R., Huo, X., Xiong, W., Kang, L., & Xue, Y. (2020). Incidence of Surgical Site Infection After Spine Surgery: A Systematic Review and Meta-analysis. *Spine*, 45(3), 208–216. <https://doi.org/10.1097/BRS.0000000000003218>
- Zwanenburg, P. R., Tol, B. T., Obdeijn, M. C., Lapid, O., Gans, S. L., & Boermeester, M. A. (2020). Meta-analysis, Meta-regression, and GRADE Assessment of Randomized and Nonrandomized Studies of Incisional Negative Pressure Wound Therapy Versus Control Dressings for the Prevention of Postoperative Wound Complications. *Annals of Surgery*, 272(1), 81–91. <https://doi.org/10.1097/SLA.0000000000003644>

